1/61/2018

nakład 18 500 ISSN 2081-3422 www.cxnews.pl

MAGAZYN MEDYCZNY

CX NEWS

Wyższy poziom kontroli

s. 6

aesthetica

Dwumiesięcznik dla lekarzy medycyny estetycznej i dermatologów

www.aesthetica.com.pl

Wydawca: **Agencja Reklamowa LION-ART,** ul. Staromiejska 2/13, 40-013 Katowice, tel./fax: (032) 253-02-88

Szanowni Czytelnicy

Czy zastanawiali się Państwo, co wspólnego ma sztuka z medycyną? Mnie w pierwszej kolejności przyszła do głowy definicja słowa medycyna: „sztuka lekarska", ale jak się okazuje, te dwa pojęcia łączy zdecydowanie więcej. Z przyjemnością chciałambym opowiedzieć Państwu o projekcie „Obraz w pigułce" łączącym świat malarstwa i medycyny. Akcja ma charakter artystyczno-charytatywny, a w jej wyniku powstają obrazy dla szpitali dziecięcych. Niezwykłość obrazów wynika ze wspólnego zaangażowania w proces ich tworzenia przez małych pacjentów, amatorów malarstwa oraz artystów. Wszyscy pokazują, że podczas malowania można zapomnieć o trudnych sprawach i na nowo odkryć radość życia. Inicjatorem projektu jest krakowski artysta dr hab. Marcin Kowalik, który na początku chciał przekazać jeden ze swoich obrazów Szpitalowi Dziecięcemu im. św. Ludwika w Krakowie, aby ożywić szpitalne ściany i wywołać uśmiech na twarzach najmłodszych pacjentów. Szybko jednak, za sprawą władz Szpitala, inicjatywa rozwinęła się do obecnego kształtu. Akcja „Obraz w pigułce" zagościła już w kilku polskich szpitalach i została bardzo ciepło przyjęta. Sam inicjator tego wspaniałego przedsięwzięcia zdradza jego szczegóły na łamach naszego CX News'a.

Oprócz relacji z wyżej wspomnianej akcji, w niniejszym numerze nie zabraknie nowości z wielu dziedzin medycyny. Mam wielką nadzieję, że każdy z Państwa znajdzie coś interesującego dla siebie.

Z tego miejsca pragnę w imieniu całej Redakcji CX News'a oraz firmy Consultronix złożyć Państwu najserdeczniejsze życzenia noworoczne. Dużo dobrych chwil, spełnienia zarówno w życiu zawodowym, jak i osobistym oraz by ten Nowy Rok 2018 był jeszcze lepszy niż poprzedni.

Serdecznie zapraszam wszystkich Państwa do lektury.

Urszula Blichowska
ublichowska@cxsa.pl

Wydawca:
Consultronix SA
ul. Przemysłowa 17, 32-083 Balice
tel./fax 12 290 22 22/23
biuro@cxsa.pl | **www.cxnews.pl**

Redaktor naczelny:
Urszula Blichowska
ublichowska@cxnews.pl

Sekretarze redakcji:
Ewa Rzegocka
Dział Dermatologii i Flebologii

Olga Sarnecka
Dział Okulistyki i Mikrochirurgii

Wojciech Kasparek
Dział Onkologii i Radioterapii

Korekta:
Sylwia Bębenek
Krzysztof Czepirski

Skład i opracowanie graficzne:
Urszula Blichowska
ublichowska@cxnews.pl

Reklama:
Sylwia Bębenek
sbebenek@cxnews.pl

Spis treści

Okulistyka	4
Dermatologia	8
Flebologia	13
Onkologia i Radioterapia	15
Urologia	17
Kultura i nauka	18
Szkolenia	23

Wczesne wykrywanie schorzeń narządu wzroku u dzieci

prof. Marek Prost

Wyniki leczenia zmian w narządzie wzroku u dzieci w bardzo dużym stopniu zależą od ich szybkiego wykrycia. Ogromną rolę we wczesnej diagnostyce odgrywają lekarze pediatrzy, ponieważ do nich zgłaszane są dzieci na obowiązkowe badania profilaktyczne i przesiewowe, podczas których można wykryć ewentualne nieprawidłowości, będące podstawą do skierowania na szczegółowe badania okulistyczne. Badanie profilaktyczne ogranicza się jednak do oceny zmian w powiekach i na powierzchni oczu, występowania zeza, refleksu z dna oczu, zmian źrenicznych, zaś u starszych dzieci ostrości wzroku i widzenia barw. Należy jednak podkreślić, że lekarze pediatrzy nie mają odpowiedniego sprzętu, jak i doświadczenia w tym zakresie, dlatego też badania te są obarczone dużą liczbą wyników fałszywie dodatnich, bądź fałszywie ujemnych. Należy zaznaczyć, że (poza badaniem ostrości wzroku) ich wyniki oparte są na subiektywnej ocenie lekarza.

Rys. 1. Aparat S16 firmy Plusoptix

W ostatnich latach wprowadzono nowe metody badań skriningowych narządu wzroku, które mogą być wykonywane przez lekarzy pediatrów, a także lekarzy okulistów. Metody te obiektywnie pozwalają wykryć część zmian w narządzie wzroku w sposób jakościowy oraz ilościowy. W metodzie fotoskriningu kamera wideo rejestruje zmiany w konfiguracji światła odbitego od dna oka. Są one następnie analizowane przez komputer i podawane w postaci wyników liczbowych. Daje to możliwość oceny: wad wzroku (orientacyjnie), zeza, zmian źrenicznych, opadnięcia powiek, ubytków tęczówki, rozstawu źrenic i przejrzystości ośrodków optycznych. Badanie trwa 15-20 sekund i wykonywane jest z odległości 1 m. Dzięki temu można je przeprowadzić u większości dzieci powyżej 6 m. ż. (przy pewnym doświadczeniu nawet u dzieci od 3 m. ż.). Może być ono wykonane przez lekarza, pielęgniarkę lub technika, zaś jego wyniki są łatwe do oceny. Odchylenia od normy w badaniu fotoskriningowym dziecka są podstawą do skierowania pacjenta na dokładne badania wzroku.

Metoda fotoskriningu została po raz pierwszy opisana przez Kaakinena w 1979 roku[1]. W następnych latach opublikowano szereg prac dotyczących zastosowania tej metody we wczesnym wykrywaniu wad wzroku, zeza, niedowidzenia[2-12]. Wykazały one, że jest to wartościowa metoda w ocenie tych zmian, charakteryzującą się dużą czułością i specyficznością. W oparciu o wyniki tych prac Amerykańska Akademia Pediatryczna zaleciła stosowanie tej metody w ocenie narządu wzroku u dzieci przez pediatrów w USA[13]. Również Amerykańska Akademia Okulistyczna zaleca stosowanie metody fotoskriningowej we wczesnym wykrywaniu niedowidzenia u dzieci[14].

W obecnej chwili produkowanych jest na świecie parę urządzeń fotoskriningowych, przeznaczonych do badań skriningowych narządu wzroku u dzieci. Najbardziej rozpowszechnionym jest Plusoptix, produkowany przez niemiecką firmę o tej samej nazwie. Firma w swojej ofercie posiada trzy aparaty różniące się interfejsem, możliwością utworzenia bazy danych pacjentów, podłączenia do sieci oraz zewnętrznym monitorem. Aparaty Plusoptix są obecnie stosowane w około 100 krajach na świecie. Innymi urządzeniami do badań skriningowych narządu wzroku u dzieci są Spot Vision Screener produkowany przez amerykańską firmę Welch Allyn, aparat iScreen amerykańskiej firmy iScreen Vision, dostępny tylko w USA oraz MTI photoscreener firmy MTI, jednakże urządzenie nie jest już dostępne, m.in. ze względu na niską wiarygodność otrzymywanych wyników[15]. **Aparat Plusoptix i Spot Vision Screener są dostępne w Polsce.**

Badania fotoskriningowe wykorzystywane są na szeroką skalę w wielu krajach. W Belgii istnieje 330 gabinetów, prowadzonych przez organizację "Kind en Gezin", wyposażonych w aparaty Plusoptix[16]. W USA i Niemczech liczne ośrodki pediatryczne posiadają urządzenie Plusoptix, ponieważ organizacje zawodowe lekarzy pediatrów (American Academy of Pediatrics i Berufsverband der Kinder – und Jugenärzte) doprowadziły do prawnego uregulowania refundacji tych badań przez firmy ubezpieczeniowe[13]. W Holandii de Nederlandse Organisatie voor toegepast-natuurwetenschappelijk Holenderska Organizacja Stosowanych Badań Naukowych – w skrócie TNO – rozpoczęła badania mające ocenić, czy zastosowanie Plusoptix'a może poprawić efektywność i obniżyć koszty obecnie stosowanego w tym kraju programu wykrywania zmian w narządzie wzroku u dzieci.

Można uznać, że wprowadzenie metod fotoskriningowych podczas badań profilaktycznych i przesiewowych wykonywanych przez pediatrów, zdecydowanie poprawiłoby wykrywalność schorzeń narządu wzroku u dzieci w jej początkowych stadiach.

Wykaz bibliografii dostępny na stronie www.cxnews.pl

„Jazda próbna”

czyli pierwsze doświadczenia z aparatem OS4

dr n. med.
Joanna Murawska

Klinika Okulistyki
Uniwersyteckie Centrum
Kliniczne w Gdańsku

Jestem chirurgiem witreoretinalnym z wieloletnim doświadczeniem. Chirurgią tylnego odcinka zajmuję się praktycznie od początku mojej specjalizacji, uważając ją za niezwykle interesujący i wymagający obszar okulistyki. Postęp techniki w tej dziedzinie od momentu mojego startu w zawodzie jest ogromny. Podążając za tymi zmianami, firmy promujące sprzęt witrektomijny ciągle udoskonalają swoją aparaturę, wprowadzając nowe rozwiązania, zachęcające do pracy na ich sprzęcie. Należy podkreślić, że chirurgia tylnego odcinka rozszerza swój zasięg, co wpływa na rosnącą liczbę zabiegów witrektomii, a tym samym wzmaga oczekiwania pacjentów i chirurgów. Zintegrowana platforma operacyjna OS4 firmy Oertli wychodzi im naprzeciw.

Niewątpliwą zaletą witrektomu OS4 jest innowacyjny system SPEEP® mode (Speed and Precision), który łączy cechy obu pomp – Venturiego i perystaltycznej. Jest to forma ulepszonej pompy perystaltycznej, która pozwala sterować aspiracją w sposób bardzo precyzyjny przy zadanym wcześniej przez operatora stabilnym przepływie. Istnieje możliwość ustawienia bardzo niskiego przepływu przy wysokim podciśnieniu i częstotliwości cięć, co pozwala na stabilną pracę witrektomu blisko powierzchni siatkówki, eliminując trakcje i zapewniając wyższy profil bezpieczeństwa całej procedury. Ma to szczególne znaczenie przy wykorzystywaniu noża jako delaminatora błon włóknisto-naczyniowych w proliferacyjnej retinopatii cukrzycowej, tym samym godnie zastępując chirurgię bimanualną siatkówki.

Na sali operacyjnej, gdzie ilość sprzętu często przekracza możliwości zagospodarowania pomieszczenia, każdy zyskany fragment przestrzeni jest na wagę złota. Dlatego warto podkreślić kompaktową budowę aparatu OS4, dzięki której jest on odczuwalnie mniejszy, a tym samym łatwiej ustawny w przestrzeni zabiegowej.

Bezprzewodowy sterownik nożny pozwala na ustawienie go w dowolnie wybranym przez operatora miejscu. Ponadto ma uniwersalne zastosowanie, służy zarówno do kierowania pracą witrektomu, jak i lasera.

W przypadku obsługi maszyny przez instrumentariuszkę, istotnym ułatwieniem wydaje się być włączenie podaży powietrza po naciśnięciu odpowiedniego przycisku z pominięciem ręcznego przestawiania trójnika.

Nastawna endosonda lasera, w pozycji wyjściowej prosta, zagina się nawet do 90 stopni w komorze ciała szklistego po zaciśnięciu koszyczka ruchem identycznym jak przy pęsetach ILM. Pozwala na lepsze dotarcie do obwodu siatkówki, zapewniając bezpieczeństwo soczewce własnej pacjenta. Dla mnie osobiście pewne utrudnienie stanowiło pojawianie się znacznika dopiero po wciśnięciu sterownika na odpowiednią głębokość. Następnie maksymalne wciśnięcie uruchamiało proces laserowania. Potencjalnym zagrożeniem mogłoby być uruchomienie lasera w niepożądanym miejscu blisko siatkówki.

Światło LED zastosowane w aparacie OS4 pochłania niebezpieczną długość fali poniżej 435 nm, minimalizując fototoksyczne działanie na siatkówkę.

Dwa źródła światła, z opcją dostosowania barwy w zależności od barwnika lub struktury wizualizowanych tkanek, zapewniają lepsze kontrastowanie oraz wizualizację błon nasiatkówkowych. Muszę jednak przyznać, że nie miałam wiele sposobności do wyrobienia własnego zdania na ten temat.

Ostatnie zagadnienie, „last but not least”, to trokary. System ze zintegrowaną błoną zamykającą się, zapobiega ucieczce BSS, przyczynia się to do utrzymania stałego ciśnienia śródgałkowego podczas całej operacji, co w dzisiejszych czasach jest już pewnym standardem. Osobiście brakuje mi miarki na drugim końcu prowadnicy trokara, odmierzającej odległość 3-4 mm. Osobne narzędzie, wytypowane do tego zadania, jest zupełnie niepotrzebne i wymusza dodatkowy ruch ręki operatora. Należy podkreślić, że po usunięciu trokarów żadna ze sklerotomii przeze mnie wykonanej nie wymagała szycia.

Moje doświadczenia z aparatem OS4 nie są zbyt długie. Praca w Klinice Okulistyki w Uniwersyteckim Centrum Klinicznym w Gdańsku z udziałem wyżej opisanego witrektomu, miała miejsce w ramach próbnej demonstracji. Kilka operacji, które przeprowadziłam używając OS4, to zbyt mało, by uwypuklić wszystkie zalety i ewentualne wady tego sprzętu. Z całą pewnością drobne problemy, które napotkałam podczas zabiegów wynikają z braku wcześniejszego kontaktu z urządzeniem, co jest zawsze wpisane w tzw. „jazdę próbną”.

Przyzwyczajenie, doświadczenie i dokładne poznanie aparatu to elementy niezbędne do wykonywania z sukcesem tak skomplikowanych operacji okulistycznych, jak witrektomia. W OS4 widzę ogromny potencjał w zakresie doskonalenia metod chirurgii tylnego odcinka, dlatego uważam, że warto poznać bliżej jego możliwości.

Wyższy poziom kontroli

większa pewność i skuteczność pracy operatora

dr n. med. Christian Prüente

W chirurgii siatkówki dla operatora kluczową kwestią jest możliwość wykonywania precyzyjnych mikroruchów podczas pracy z delikatnymi tkankami tylnego odcinka. Odpowiedni sprzęt powinien stanowić przedłużenie ręki chirurga, co w połączeniu z oczekiwanym poziomem stabilności i przewidywalności aparatu gwarantuje zamierzony efekt.

Z mojego doświadczenia wynika, że większa kontrola oznacza większą pewność pracy operatora i lepsze wyniki pooperacyjne. Technologia, na której polegam w zakresie chirurgii tylnego odcinka, to platforma chirurgiczna OS4 szwajcarskiej firmy Oertli. Dotychczas używałem różnych aparatów do witrektomii, jednak to OS4 daje mi pełną kontrolę, a ponadto jest wysoce responsywny i dostosowywalny do moich preferencji.

Dzięki OS4 można przeprowadzić bezpieczną operację, dobierając istotne parametry w oparciu o anatomię pacjenta. Aparat ma kilka zaawansowanych funkcji, które sprawiają, że doskonale reaguje na każdą zmianę jaka zostaje wprowadzona podczas kolejnej procedury.

Wszechstronny system OS4 sprawdził się w mojej praktyce gwarantując skuteczność i bezpieczeństwo zabiegu, przy jednoczesnym zachowaniu własnych preferencji operacyjnych. Jednocześnie możliwości aparatu poprawiły komfort i wydajność pracy na sali zabiegowej.

Istotnym elementem OS4 jest jego **system sterowania płynami High Definition Dynamic Direct Control (HDC)**. Funkcja HDC monitoruje i kontroluje wszystkie parametry pracy oraz intuicyjnie dostosowuje je podczas zabiegu. Ze względu na łatwy w użyciu interfejs, HDC pozwala na zmniejszenie czasu wymaganego na zmianę ustawień lub rekalibrację aparatu pomiędzy operacjami.

W porównaniu z konkurencyjnymi urządzeniami do witrektomii, unikalną cechą systemu OS4 jest możliwość szybkiego przełączania się pomiędzy trzema trybami pracy pompy: perystaltyczną, Venturiego i SPEEP® mode. Ostatni tryb łączący w sobie cechy pompy perystaltycznej i Venturiego, umożliwia kontrolowanie zarówno przepływu, jak i podciśnienia. SPEEP® mode w większym stopniu utrzymuje siłę próżni, zapewniając tym samym najwyższy stopień skuteczności, bezpieczeństwa i kontroli zabiegu. Funkcjonalność ta jest idealna do wykonywania kilku manewrów, w tym kontrolowanego podnoszenia fragmentów epinucleusu, aspiracji mas korowych, szczególnie w przypadku słabych włókien ciałka rzęskowego, odłączania tylnej części ciała szklistego oraz odłączenia błon. Jest to również pomocne podczas precyzyjnej pracy na obrzeżach, zarówno w przypadku siatkówki prawidłowo przylegającej, czy też odwarstwionej.

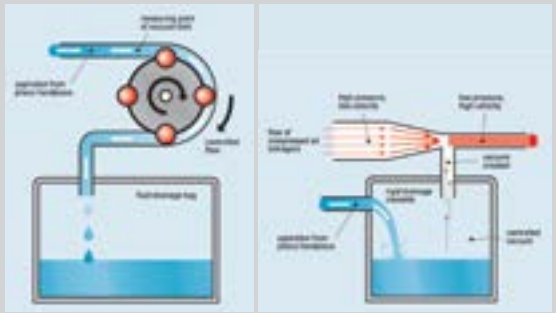

Rys. 1. Pompa perystaltyczna wykorzystuje rolki do ściskania systemu drenów tak, aby wytworzyć przepływ, podczas gdy ustawiony poziom podciśnienia jest osiągany, jak port aspiracyjny zostaje zatkany. Kiedy port będzie zatkany, rolki zwalniają, powodując zmniejszony odpływ (po lewej). Sytem Venturiego działa na innej zasadzie. Sprężone powietrze wytwarza przepływ w dyszy podłączonej do zamkniętego drenażu, w którym tworzy się podciśnienie kierowane później na linię aspiracyjną (po prawej).

Alternatywę może stanowić pompa perystaltyczna, która tworzy względne podciśnienie w momencie, gdy port aspiracyjny zostaje zatkany. Jest wyjątkowo użyteczna na początku operacji, podczas witrektomii centralnej, na peryferiach gdzie siły trakcyjne są znacznie istotniejsze oraz podczas cięcia w pobliżu delikatnych zrostów szklistkowych w okolicach plamki. W pompie perystaltycznej chirurg może kontrolować wartość przepływu za pomocą głębokości wciśnięcia sterownika. Nie może natomiast sterować podciśnieniem (rys. 1).

Pompa Venturiego przeznaczona jest do szybkiej i wydajnej pracy w centralnej części tylnego odcinka oraz przy celowym wykorzystaniu trakcji i turbulencji (rys. 1). Chirurg kontroluje podciśnienie, natomiast przepływ płynu jest kontrolowany przez aparat w oparciu o bieżące podciśnienie, rozmiar portu aspiracyjnego i rodzaj aspirowanego materiału.

OS4 zapewnia wysoki poziom precyzji i kontroli w chirurgii siatkówki, co przekłada się na pewność i komfort pracy chirurga. Jedne z najważniejszych cech to wysoka reaktywność maszyny na delikatne ruchy sterownika oraz możliwość przełączania między pompą perystaltyczną, Venturiego i SPEEP® mode. Praca z aparatem OS4 skutkuje lepszymi wynikami pooperacyjnymi pacjentów, co stawiam na czele moich oczekiwań wobec urządzeń medycznych.

Noże okulistyczne Safety® Beaver

– ostrość i precyzja w bezpiecznym wydaniu

Elżbieta Doniec
edoniec@cxsa.pl

Wielokrotnie w naszym magazynie medycznym wspominaliśmy o amerykańskiej firmie Beaver-Visitec International, specjalizującej się w produkcji jednorazowych narzędzi mikrochirurgicznych. Ewaluacja rynku medycznego, dopasowanie do zmieniających się warunków oraz bezpieczeństwo środowiska pracy przyczyniły się do powstania wysokiej jakości **noży Safety® Beaver**, cieszących się zainteresowaniem wśród chirurgów okulistów.

Impulsem do stworzenia linii noży Safety było wprowadzenie w 2010 roku Europejskiej Dyrektywy Bezpieczeństwa (2010/32/EU), której głównym założeniem jest rozpowszechnianie rozwiązań, podwyższających bezpieczeństwo pracy z ostrymi narzędziami w szpitalach i placówkach opieki zdrowotnej.

Noże Safety® Beaver zostały wyposażone w **zintegrowaną wysuwaną osłonkę**, która swoją powierzchnią pokrywa całe ostrze. Dzięki temu ryzyko przypadkowych zranień i urazów ostrzem wśród personelu medycznego jest zmniejszone. Jednocześnie osłona noża zabezpiecza ostrze przed jego ewentualnymi uszkodzeniami. Zastosowanie sprężynowego suwaka umożliwia obsługę noża za pomocą jednej dłoni. Operator jednym palcem aktywuje osłonę, której każde otwarcie i zamknięcie jest wyraźnie słyszalne i odczuwalne. Dodatkowo noże Safety posiadają perforowaną rękojeść, na której opisany jest rozmiar i typ noża.

Mając na uwadze zróżnicowane preferencje lekarzy, firma BVI przygotowała pełną ofertę noży Safety® Beaver. Wyróżniamy wśród nich noże z ostrzami ze stali nierdzewnej, produkowane w oparciu o technologię Xstar, polegającą na wytwarzaniu ostrza z bardzo drobno zmielonego materiału, przez co uzyskują one unikatową ostrość oraz jednolitą strukturę. Noże Beaver Xstar Safety są dostępne w wersji: Slit, Sideport MVR, Optimum Sideport, Crescent, KOJO Slit. Dodatkowo, dzięki szerokiemu zakresowi rozmiarów, znajdują zastosowanie w różnych technikach chirurgii okulistycznej.

Rys. 2. Mechanizm otwierania i zamykania osłonki ostrza w nożach Safety® Beaver firmy BVI

Kolejna grupa to noże, które zostały wyposażone w ostrza z monokrystalicznego krzemu, wykorzystujące technologię Atomic Edge, opartą o procesy stosowane w produkcji półprzewodników. Noże te posiadają ostrą krawędź i osiągi zbliżone do ostrzy diamentowych. Promień krawędzi ostrzy Atomic Edge wynosi 40 nm, w porównaniu do ok. 600 nm dla noży metalowych i 20 nm dla noży diamentowych. W grupie Atomic Egde rozróżniamy nóż typu Slit i nóż Accurate Depth do cięcia relaksacyjnego.

Zważywszy na wyżej wymienione cechy, noże Safety® Beaver gwarantują operatorowi bezkompromisową ostrość, precyzję i jednorodność cięcia. Ponadto umożliwiają chirurgowi łatwe manewrowanie ostrzem, tworząc dokładne cięcia w rogówce lub twardówce. Zapewniają bezpieczne zamknięcie rany, jej lepszą stabilizację, co z kolei znacząco przekłada się na szybszą rehabilitację wzrokową pacjenta.

Noże Safety® Beaver to nie tylko odpowiedź na standardy bezpieczeństwa wyznaczone przez Unię Europejską, ale również twórcza postawa wobec oczekiwań najbardziej wymagających klientów.

Rys. 1. Bezkompromisowa precyzja i ostrość noży Safety® Beaver

bvi Beaver Visitec
Keeping Your Vision in Sight

1st WORLD CONGRESS OF TRICHOSCOPY

SYMPOSIUM ALL ABOUT HAIR & NAILS

15–17 marca 2018 roku
Warszawa

Więcej informacji i rejestracja na stronie:
www.hairnails2018.com

Dermoskopia guzów bezbarwnikowych skóry – trudności diagnostyczne

dr n. med. Jacek Calik

Old Town Clinic
www.oldtownclinic.pl

Guzy bezbarwnikowe skóry stanowią jedno z największych wyzwań w dermatoskopii z powodu bardzo długiej listy diagnoz różnicowych, które należy brać pod uwagę. Guzy bezbarwnikowe możemy podzielić na łagodne i złośliwe. Do łagodnych należą m.in.: brodawka łojotokowa, włókniak twardy, guzy infekcyjne (np. Leiszmanioza), ziarniniak naczyniowy, przerost gruczołów łojowych, nabłoniaki jasnokomórkowe. Do złośliwych zalicza się: raka kolczystokomórkowego, raka podstawnokomórkowego, chłoniaki, raki Merkla, przerzuty do skóry różnych nowotowrów oraz czerniak bezbarwnikowy.

W obrazie dermatoskopowym guzów bezbarwnikowych obserwujemy następujące cechy: różnokształtne naczynia, wybroczyny krwawe, struktury bliznowate, owrzodzenia oraz strupy. W większości przypadków w tych guzach mówimy o wzorcu bezstrukturalnym, w którym przy braku struktur wyłącznym wzorcem są kolory, głównie: czerwony, biały, fioletowy i szary.

Jednym z problemów w dermatoskopii tych guzów jest ich egzofityczny i często owrzodziały charakter. Wiąże się to z koniecznością wykonywania dermatoskopii przy użyciu immersji m.in. na żelu ultrasonograficznym. Badanie często utrudniają pokrywające guzy strupy, wybroczyny krwawe oraz sama krew. Zmiany guzowate o dużych rozmiarach należy ocenić w całości, doszukując się charakterystycznych dla danego nowotworu cech dermatoskopowych.

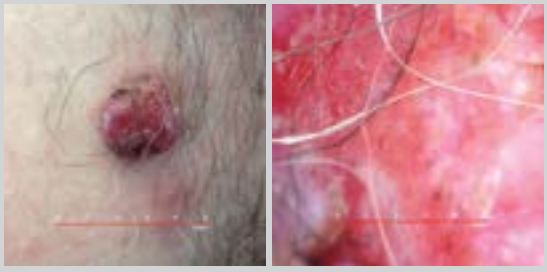

Nodular melanom, Clark III, Breslow 5 mm, IM 4/10 DPW, owrzodzenie; obraz makro (ryc. 1.) oraz dermatoskopowy (ryc. 2.)

Dla przykładu, oceniając guz na ścianie klatki piersiowej u 58-letniego mężczyzny (ryc. 1) można dopatrzyć się pleomorficznych naczyń, wybroczyn krwawych oraz struktur bliznowatych (ryc. 2). Zmiana po usunięciu chirurgicznym okazała się czerniakiem guzkowym Clark III, Breslow 5 mm. Po usunięciu zmiany z wąskim marginesem tkanek zdrowych 1-2 mm (w celu uzyskania potwierdzenia histopatologicznego), następnym etapem było wykonanie procedury biopsji węzła wartowniczego oraz poszerzenie chirurgiczne blizny.

Cutaneus peripheral T cel lymphoma, Ki-67 80%, obraz makro (ryc. 3.) i dermatoskopowy (ryc. 4.) chłoniaka skóry

Kolejny przypadek nowotworu guzkowego przedramienia lewego u 65-letniej kobiety (ryc. 3), pokazuje guz z licznymi polimorficznymi naczyniami bez struktur barwnikowych. Taki obraz kliniczny oraz dermatoskopowy (ryc. 4), może odpowiadać różnym rozpoznaniom histopatologicznym. W tym przypadku okazał się chłoniakiem T-komórkowym. Leczenie tego nowotworu z uwagi na zaawansowanie wymagało leczenia systemowego. Radykalizacja chirurgiczna byłaby postępowaniem błędnym.

Mekel cel carcinoma; obraz makro (ryc. 5.) oraz dermatoskopowy (ryc. 6.)

Bardzo podobny obraz dermatoskopowy można zobaczyć u 71-letniego mężczyzny z guzem ramienia lewego (ryc. 5). Guz krwawiący z licznymi patologicznymi naczyniami (ryc. 6), okazał się w badaniu histopatologicznym rakiem neuroendokrynnym Merkla. Ze względu na agresywny charakter nowotworu, postępowaniem z wyboru jest, po usunięciu pierwotnym zmiany, biopsja węzła wartowniczego oraz poszerzenie blizny.

Duże guzy nowotworowe skóry mają bardzo podobny obraz dermatoskopowy oraz kliniczny. Biopsja chirurgiczna (wycinająca lub diagnostyczna) zmiany, w celu uzyskania wyniku badania histopatologicznego, jest niezbędna dla postawienia rozpoznania oraz włączenia odpowiedniego leczenia.

Optyczna tomografia koherencyjna OCT

korzyści kliniczne oraz roznące oszczędności w chirurgii metodą Mohsa

Prof. Julia Welzel

Naczelny lekarz Katedry Dermatologii i Alergologii w Augsburg General Hospital w Niemczech

Chirurgia Mikrograficzna Mohsa (MMS) jest preferowaną metodą leczenia w przypadku raka podstawnokomórkowego (BCC) wysokiego ryzyka. Optyczna tomografia koherencyjna (OCT) jest nieinwazyjną techniką obrazowania, która umożliwia diagnozę oraz określenie marginesu tkanki zajętej BCC jeszcze przed przystąpieniem do inwazyjnych czynności chirurgicznych związanych z MMS, zapewniając obrazowanie zasadniczo równoważne histologicznej ocenie tkanki. Tego typu procedura może doprowadzić do znacznego zmniejszenia liczby zabiegów chirurgicznych, co z kolei może przynieść wiele zalet zarówno dla pacjentów, jak i klinik dermatologicznych.

Na procedurę MMS składają się liczne, powtarzające się etapy chirurgiczne. Pierwsza faza obejmuje wycięcie i śródoperacyjne, mikroskopowe potwierdzenie usuniętych marginesów nowotworu za pomocą patomorfologii. Dodatkowe etapy chirurgiczne często powtarzane są kilkukrotnie. Polegają na dalszych wycięciach i analizach, dopóki wzdłuż marginesów nie zostaną wykryte żadne ślady nowotworu. Jest to zwykle powolny i kosztowny proces, ze względu na czas i zasoby związane z procesem histologii, pomiędzy każdym z jego etapów.

Rys. 1. OCT dermatologiczne - VivoSight DX

Możliwość skanowania brzegów guza za pomocą OCT nie tylko zwiększa prawdopodobieństwo, że zostanie on cały usunięty podczas pierwszego zabiegu, ale umożliwia wycięcie mniejszego obszaru, co potencjalnie prowadzi do łagodniejszej blizny i lepszego efektu kosmetycznego. OCT pozwala na mniejsze cięcie, ponieważ chirurg może usunąć tkankę, aż do zeskanowanej granicy guza, zamiast pozostawiać miejsce na błąd ludzki, co jest konieczne podczas konwencjonalnej metody, gdy tkanka nowotworowa wycinana jest „na ślepo".

Rys. 2. Badanie systemem VivoSight DX

Badanie

Celem badania było oszacowanie z jak wielu etapów MMS można zrezygnować dzięki zastosowaniu systemu OCT i mapowania marginesów zmiany. Badaniu poddano 10 pacjentów Szpitala w Augsburgu w 2015 roku, którym przy użyciu OCT określano marginesy BCC przed wykonaniem MMS. Planowane na 2018 rok badanie obejmie dwie grupy (po 50 pacjentów) i jest wysoce prawdopodobne, że potwierdzi główne wnioski próby z 2015 roku. Urządzenie skaningowe **VivoSight DX** to OCT dermatologiczne oferowane przez firmę **Michelson Diagnostics GmbH.**

Wyniki kliniczne

Wyniki badania wstępnego wykazały, że w 8 na 10 przypadków BCC makroskopowe/dermoskopowe marginesy oceniane z zastosowaniem OCT byty poprawne. Skutkiem tego było całkowite wycięcie nowotworu podczas pierwszej próby i pozwoliło uniknąć kolejnych zabiegów. W 2 na 10 przypadków BCC, mimo zastosowania mapowania OCT, podczas pierwszego zabiegu nowotwór został usunięty niekompletnie, co było spowodowane większą głębokością i naciekowym charakterem guzów. większej ilości pacjentów i oszczędności wynikające z redukcji kosztów generowanych przez pacjentów. Każdej klinice dermatologicznej, czy praktyce oferującej chirurgię MMS, rekomenduję wprowadzenie metody OCT do codziennej działalności.

Interesująca dyskusja wyników opisanego przypadku na stronie www.cxnews.pl.

Michelson DIAGNOSTICS

Obraz dermoskopowy w żółtaku (xanthogranuloma)

Dermoskopia używana jest przede wszystkim w diagnostyce zmian melanocytowych, natomiast warto odkryć jej szersze zastosowanie. Wskazane jest wykorzystanie tej metody w diagnostyce i obserwacji zmian skórnych o wielu podłożach. Zamieszczona poniżej charakterystyka kliniczno-dermoskopowa żółtaka z pewnością będzie przydatna w praktyce klinicznej.

Żółtak (xanthogranuloma juvenile) w obrazie klinicznym ma najczęściej charakter pojedynczego, wypukłego guzka barwy żółto-pomarańczowej (Ryc.1). U dzieci może występować w formie mnogiej i w większości przypadków może ulegać samoistnemu zanikowi.

Ryc. 1. Klasyczny obraz kliniczny żółtaka

Wśród najczęściej opisywanych cech dermoskopowych żółtaków wymienia się: wzorzec bezzstrukturalny o zabarwieniu żółto-pomarańczowym, towarzyszące różowe obrzeże, subtelną siateczkę barwnikową oraz białe, linijne wypustki.

Ryc. 2. Obraz dermoskopowy żółtaka w początkowej fazie tworzenia. W dermoskopii widoczny wzorzec bezzstrukturalny barwy jasnożółtej z dyskretnie zaznaczoną siateczką barwy jasnobrązowej

W obrazie dermoskopowym daje charakterystyczny objaw „wschodzącego słońca". Zmiana początkowo przybiera równomierny, jasnożółty kolor z centralnymi, jaskrawymi depozytami (Ryc. 2). Następnie w części centralnej pojawiają się białe wypustki z towarzyszącymi na obwodzie naczyniami typu teleangiektazji wraz z lekko pomarańczowym centrum, które to cechy zalicza się do charakterystycznych dermoskopowo dla xanthogranuloma. W fazie ustępowania ogniska, żółtawe depozyty stają się prawie niewidoczne, podłoże przybiera żółto-pomarańczową barwę, blednąc z powstawaniem większej liczby białawych wypustek.

dr hab. n. med. Grażyna Kamińska-Winciorek

all4skin.kontakt@gmail.com

Wykaz bibliografii dostępny na stronie www.cxnews.pl

Zaimponuj pacjentom

– pokaż różnicę zmian skórnych z FotoFinder **aesthetics**

Ewa Rzegocka
erzegocka@cxsa.pl

Dokumentacja z wizyt pacjenta jest kluczową pomocą dla lekarza prowadzącego terapię, a tym samym potwierdzeniem kolejnych etapów zmian jakie przechodzi pacjent w trakcie sesji zabiegowych. Rozwiązania, które proponuje firma FotoFinder ułatwiają codzienną pracę i spełniają oczekiwania pacjentów.

Zdjęcia przed i po

Dla większości osób jest to dokumentacja efektów, aby pokazać moc zastosowanych terapii i zabiegów, czy też przekonać pacjenta i zwizualizować poprawę jego skóry i wyglądu. FotoFinder **aesthetics face** umożliwia zrobienie zdjęć twarzy, szyi i dekoltu w kilka minut. Statyw i unikalny system oświetlenia gwarantują powtarzalność oraz wysoką jakość fotografii. Zdjęcia można wykonywać w polaryzacji krzyżowej i równoległej.

*Rys. 1. FotoFinder **aesthetics face** - statyw z aparatem*

FotoFinder **aesthetics face** to narzędzie wyposażone w innowacyjne metody: **FotoFinder Proposer** oraz ulepszona **Adonia**.

Krok pierwszy – rekomendacja

FotoFinder Proposer pozwoli na dokładną konsultację przedzabiegową z pacjentem i stworzenie indywidualnego planu leczenia wraz z rekomendowanymi zabiegami i produktami. Oprogramowanie zawiera kompleksową bazę danych produktów i usług wykonywanych w gabinecie, które można dostosować do własnych potrzeb. Wystarczy wybrać produkty z listy i zarekomendować w raporcie dla pacjenta (rys. 2).

Rys. 2. Proposer - baza produktów i zabiegów

Krok drugi – porównanie

Adonia Compare to program, który analizuje skórę zarówno pod kątem zaczerwienienia, jak i przebarwień. Przedstawia w procentach zmiany jakie zaszły w procesie wykonanych zabiegów. Zapewnia dzięki temu obiektywną ocenę sukcesu zastosowanego leczenia (rys. 3).

Rys. 3. Adonia - porównanie zmian w trakcie sesji

Dodatkowo firma FotoFinder proponuje system do robienia zdjęć ciała przed i po zabiegach. Automatyczne urządzenie **bodystudio ATBM®**, w kilka minut sfotografuje całe ciało lub wybrane jego fragmenty. Procedurę ułatwi przewodnik **Guided Photography**, który za pomocą wgranych szablonów prowadzi krok po kroku przez kolejne etapy (rys. 4). Pełna automatyka zdjęć powoduje, że system jest intuicyjny i może być obsługiwany przez cały personel gabinetu.

Rys. 4. Szablony do wykonania zdjęć

Należy podkreślić, że korzyści płynące ze wskazanych rozwiązań to nie tylko zaoszczędzony czas, ale przede wszystkim zadowolenie pacjentów po zaprezentowaniu wyników wykonanych sesji zabiegowych.

FotoFinder

Wiek pacjenta

– przeciwwskazanie do zabiegów w leczeniu niewydolności żylnej?

Podeszły wiek w wielu ośrodkach jest nadal przeciwwskazaniem do wykonywania zabiegów na żyłach kończyn dolnych, szczególnie gdy, stosowane techniki wiążą się z dużym ryzykiem zakrzepowego zapalenia żył, wzrastającym z każdą dekadą życia.

Minimalizacja urazów, krótki czas interwencji oraz stosowane znieczulenie umożliwiające szybkie uruchomienie pacjenta pozwala stosować zabiegi nawet u osób w podeszłym wieku.

Pacjent z żylnym owrzodzeniem podudzi. W lipcu 2017 roku do Centrum Flebologii zgłosił się 92-letni mężczyzna z powodu obrzęków lewej nogi, zmian troficznych oraz owrzodzenia podudzi o powierzchni 25 cm^2 w okolicy przednio – bocznej podudzia. Owrzodzenie czynne było od 2 miesięcy, leczone dotychczas miejscowo przez lekarza medycyny rodzinnej. Pacjent uskarżał się na ból, wydzielinę z rany oraz obrzęk kończyny.

Mimo podeszłego wieku i obciążenia wynikającego z operacji tętniaka aorty brzusznej, przeprowadzonej około 10 lat temu, pacjent był bardzo sprawny i samodzielny.

W badaniu USG – Doppler stwierdzono: wydolność układu żył głębokich, bez cech zakrzepicy, a od ujścia do żył głębokich niewydolność lewej żyły odpiszczelowej (średnica do 11 mm) z dużymi żylakami odchodzącymi na podudziu w kierunku kostki zewnętrznej, przepływ tętniczy na stopie prawidłowy.

Pacjenta leczono 11 tygodni, podczas których odbył 5 wizyt w ośrodku oraz samodzielnie zmieniał opatrunki w domu, według przekazanego instruktażu. Stosowano kompresjoterapię wielowarstwową i opatrunki piankowe. Uzyskano całkowite wygojenie owrzodzenia, ustąpienie obrzęku i bólu.

Po dodatkowej konsultacji kardiologicznej, zakwalifikowano pacjenta do leczenia endowaskularnego za pomocą lasera neoV1470, celem eliminacji przyczyny owrzodzeń podudzi.

Przebieg zabiegu. Zabieg przeprowadzono w październiku 2017 roku w Centrum Flebologii w warunkach ambulatoryjnych i przy znieczuleniu tumescencyjnym. Podczas zabiegu użyto światłowodu radialnego Saturn 600 µm, wprowadzanego przez port naczyniowy na wysokości 2/3 podudzia (cięcie około 3 mm). Wprowadzenie światłowodu kontrolowane było na monitorze USG. Ablację rozpoczęto, gdy czoło cewnika znajdowało się na wysokości ujścia żyły odpiszczelowej do żył głębokich. Moc lasera ustawiono na 9 Wat. Stopniowo wysuwając światłowód emitowano pierścieniowo energię od 72 J/cm (na początku zabiegu) do 50 J/cm (na zakończenie zabiegu, czyli w dolnym odcinku zamykanej żyły). Włókno posiada specjalny system znaczników laserowych umożliwiających kontrolę tempa dozowania energii laserowej.

Podczas zabiegu dodatkowo podano 4 ml polidykanolu (Aetoxysklerol 2%) w formie piany w okolice żylaków podudzia, zamykając tym samym niewydolne żyły niepoddane ablacji laserowej.

Zastosowano kompresjoterapię za pomocą pończoch przeciwzakrzepowych w 2. klasie ucisku dopuszczonych do ciągłego noszenia, także podczas wypoczynku nocnego (Comprinet Forte 23). Zalecono używania ich nieprzerwanie przez 7 dób.

Bezpośrednio po zabiegu pacjent odbył półgodziny spacer. Wdrożono farmakoterapię przeciwzakrzepową heparyną drobnocząsteczkową (Neoparin 40 mg). Iniekcje polecono stosować przez kolejne 7 dni. Pierwszą kontrolę zalecono w 7. dobie, a następną 21. dnia po zabiegu. Pobyt pacjenta w klinice wraz z przygotowaniem oraz zabiegiem laserowym połączonym ze śródzabiegową skleroterapią trwał około godziny.

Wyniki leczenia. Pacjent ocenił dolegliwości bólowe podczas zabiegu na poziomie 2, a po jego zakończeniu na poziomie 1 (w 10-punktowej skali VAS). Nie aplikował żadnych leków przeciwbólowych i funkcjonował normalnie. Ograniczeniem była swoboda korzystania z codziennej higieny, z powodu utrzymywania na nodze pończochy kompresyjnej. Z uwagi na wcześniejsze leczenie owrzodzenia i stosowanie kompresjoterapii przez kilkanaście tygodni, nie stanowiło to dla pacjenta większego problemu.

Nie odnotowano powikłań po zabiegu, a żyła odpiszczelowa została zamknięta. U pacjenta wyraźnie poprawiło się samopoczucie i jakość życia. Zalecono mu profilaktycznie, z uwagi na zmiany troficzne skóry, kompresjoterapię za pomocą podkolanówek uciskowych w 2. klasie ucisku oraz dalsze kontrole, celem monitorowania efektów zabiegu.

Wnioski. Statystycznie żyjemy coraz dłużej, a średnia długość życia w Polsce przekracza 77 lat. Niewydolność żylna to choroba, która postępuje z wiekiem. Tymczasem, jak dowodzą Japończycy, starość zaczyna się najwcześniej po dziewięćdziesiątce i nie ma powodu, by odmawiać osobom w tym wieku szansy na życie bez bólu. Okazuje się, że nawet 92-letni pacjenci mogą być leczeni w sposób niosący niskie ryzyko powikłań, bez pobytu w szpitalu i wyłączenia ich z codziennych czynności.

dr Jan Świercz

Centrum Flebologii
ul. Witoszyńskiego 5
03-983 Warszawa

www.centrumflebologii.pl

Centrum Flebologii

Zamknięcie przetoki okołoodbytniczej

studium przypadku

dr med. Per Zwiesigk

Profil pacjenta. Pacjent, 54-letni mężczyzna, po raz pierwszy trafił do kliniki w grudniu 2015 roku z objawami hemoroidalnymi, takimi jak świąd, obrzęk i obecność plam krwi, zaobserwowane w ciągu poprzednich 3 lat. W rezultacie hemoroidy były leczone przez skleroterapię, jednakże nie zarejestrowano długotrwałego efektu.

Badanie wykazało widoczne na zewnątrz zwłóknienie anodermy na godzinie 7 z niewielkim, przewlekłym podrażnieniem otaczającej anodermy i jej wypukliną. W rektoskopii i proktoskopii zauważono wewnętrzne wypadnięcie błony śluzowej odbytnicy w pozycji brzusznej z dużymi, przekrwionymi guzkami krwawniczymi na godzinie 5 i 11. Dodatkowo odnotowano zmiany hemoroidalne stopnia 3-4 na godzinie 7.

Operację przeprowadzono w lutym 2016 roku, w znieczuleniu ogólnym jako chirurgiczny zabieg ambulatoryjny. Pierwszy etap polegał na wstrzyknięciu w anodermę znieczulenia miejscowego w celu poprawy pooperacyjnej kontroli bólu oraz dla ochrony przed uszkodzeniami spowodowanymi laserem. Następnie użyto specjalnej sondy do leczenia hemoroidów (CORONA Hemorrhoid Probe, neoLaser, Izrael) zawierającej pojedyncze włókno umieszczone w specjalnej, szklanej, stożkowej końcówce. Szklana końcówka zapewnia szerokie oświetlenie światłem laserowym, pozwalając na łagodne stosowanie energii przy jednoczesnej, łatwej penetracji tkanki dalszą krawędzią. Sondę wprowadzono przez wypadniętą odbytnicę, pod powierzchnią anodermy, pomiędzy skórą a mięśniem.

Sondę delikatnie przesunięto do przodu, aby dosięgnąć błonę śluzową w oddalonej części odbytnicy, około 2 cm powyżej górnego końca guzka krwawniczego, podczas gdy wiązka celownicza (650 nm), widoczna przez powierzchnię skóry i błony śluzowej, zapewniała wizualny wgląd i kontrolę położenia końcówki. Rozproszenie światła wiązki celowniczej przez błonę śluzową stanowi dobre wskazanie odległości końcówki od powierzchni. Sonda była podłączona do lasera 1470 nm (neoV1470, neoLaser, Cezarea, Izrael), ustawionego na moc 6 W i czas trwania pojedynczego impulsu wynoszący 3 sekundy. W czasie każdego uruchomienia sonda była utrzymywana w pożądanym ułożeniu, przy jednoczesnej, delikatnej rotacji wokół jej własnej osi dla zapewnienia jednolitej aplikacji światła i dla zapobiegania przyleganiu do tkanki. Sonda była lekko odsuwana do momentu utraty kontaktu z tkanką i wycofywana o około 3 mm. Następnie dostarczono w ten sam sposób kolejne impulsy, tak aby każda 3-milimetrowa zmiana otrzymała 3-sekundowy impuls – począwszy od najbardziej oddalonego położenia, kierując się ku punktowi wprowadzenia.

Ze względu na rozmiar guzka krwawniczego, technikę tę zastosowano również za pomocą dwóch dodatkowych kanałów wprowadzania do tej samej zmiany. Łącznie dostarczono 425 J energii laserowej do zmiany. Tę samą technikę chirurgiczną wykorzystano w celu leczenia zmian hemoroidalnych na godzinie 5 i 11, zapewniając łącznie (odpowiednio) 254 i 176 J.

Pod koniec sesji usunięto wypadnięty fragment odbytnicy, tworząc obszar koagulacji, w którym linię usunięcia zaznaczono końcówką laserową. W tym przypadku moc lasera ustawiono na 10 watów. Po wycięciu tkanki nożyczkami, powstałą ranę zamknięto laserem. W celu usunięcia wypadniętego fragmentu odbytnicy dostarczono łącznie 331 J energii laserowej. Po upływie 1 godziny od zakończenia zabiegu pacjent opuścił klinikę i wrócił do domu.

Fot. 1. Przed zabiegiem Fot. 2. Dzień siódmy po zabiegu

Wyniki leczenia. W pierwszym dniu po zabiegu chirurgicznym pacjent odczuwał niewielki ból na poziomie około 3/10 punktów w skali VAS. Kontrola wzrokowa wykazała prawidłowe wyniki z raną otoczoną martwicą na godzinie 7.

W siódmym dniu po zabiegu chirurgicznym pacjent zgłosił lekkie krwawienie po dniu pracy, obejmującym znaczący wysiłek fizyczny. Zaobserwowano jedynie niewielki obrzęk anodermy na godzinie 11, podczas gdy proces gojenia się rany przebiegał pomyślnie. W szóstym tygodniu po zabiegu pacjent był bardzo zadowolony z wyników i wyeliminowania objawów.

Dyskusja. Laserowa skleroterapia hemoroidów stanowi bezpieczną i skuteczną alternatywę dla standardowej chirurgii hemoroidów. W przypadku przestrzegania protokołu klinicznego opracowanego w klinice, w szczególności ograniczenia mocy lasera do 6 W, pacjent może odczuwać mniejszy ból pooperacyjny w porównaniu z innymi popularnymi technikami leczenia. W klinice zaobserwowano wyraźnie szybszy powrót do zdrowia i wykonywania normalnych czynności po stosowaniu tej metody. W celu chirurgicznego usunięcia wypadniętej odbytnicy chirurg może również zastosować pojedyncze włókno 300-600 µm oraz 10 W i 1470 nm, co pozwoli uzyskać szybsze i ostrzejsze cięcie.

Przede wszystkim bezpieczeństwo

Leszek Piątek
lpiatek@cxsa.pl

Najnowsze regulacje, w tym europejska dyrektywa **EURATOM 2013/59**, która ma wejść w życie 8 lutego 2018 roku, nakładają kolejne, nowe obowiązki na świadczeniodawców wykonujących badania i zabiegi przy użyciu promieniowania jonizującego.

EURATOM ustanawia m.in. jednolite normy bezpieczeństwa w celu ochrony osób „narażonych na promieniowanie jonizujące w kontekście medycznym".

Nowa dyrektywa ma na celu zapobieganie ekspozycji na promieniowanie jonizujące wynikające z niewystarczającej kontroli źródeł promieniotwórczych, zgodnie z zasadą minimalizacji ryzyka: „ograniczenie ryzyka do najniższego możliwego poziomu".

W związku z tym, **od 1 stycznia 2019 roku, każda placówka używająca promieniowania jonizującego zobligowana będzie do zastosowania najnowocześniejszych metod minimalizowania ryzyka błędnej aplikacji jakiejkolwiek dawki promieniowania jonizującego** (np. błędnej identyfikacji pacjenta, nieprawidłowego pozycjonowania itd.). Z naszych obserwacji wynika, że wiele placówek medycznych wykorzystujących promieniowanie do diagnostyki i terapii pacjentów, przy obecnym poziomie ich wyposażenia, może mieć trudności ze spełnieniem standardów tej nowej dyrektywy.

Rys. 1. System IDENTIFY firmy humediQ

Biorąc po uwagę nowe rozporządzenia dyrektywy EURATOM, Consultronix wprowadził do swojej oferty systemy firm **humediQ** oraz **iRT**.

Identify S3GRT firmy **humediQ**, o którym wspominaliśmy w 59-tym numerze CX News'a, to system identyfikacji i pozycjonowania pacjenta – zarówno przy procesie symulacji, jak i przy naświetlaniu. Położenie jest monitorowane w sposób ciągły podczas całego zabiegu. Kontrola obejmuje, także ruch oddechowy. System korzysta z danych zaimportowanych badań CT (DICOM RT Structure Set i DICOM RT).

Rys. 2. System IQM firmy iRT

IQM (Integral Quality Monitor) firmy **iRT**, o którym pisaliśmy w 60-tym wydaniu CX News'a, w sposób ciągły kontroluje parametry akceleratora liniowego, pokazując w czasie rzeczywistym, każdy segment dostarczonej pacjentowi dawki promieniowania. W trakcie zabiegu IQM automatycznie generuje raporty i analizy dotyczące przebiegu całego procesu i przypisuje je do danych pacjenta.

Mając na uwadze dobro pacjenta, warto zapoznać się bliżej z użytecznością, ergonomicznością i precyzją obu systemów.

Po więcej informacji zapraszamy na stronę www.consultronix.pl.

ES-SYSTEM
Light is Life

ZDROWE ŚWIATŁO

zamknięte w oprawach oświetleniowych

CIRCADIAN - OKOŁODOBOWY RYTM CZŁOWIEKA

Naturalne funkcjonowanie człowieka jest zgodne z rytmem przyrody. Światło nie tylko pomaga poznać obrazy otaczającego nas świata. To ono reguluje sen, bierze udział w przyswajaniu i produkcji witamin oraz dba o odpowiednią gospodarkę hormonalną. Co ważne, światło słoneczne bezpośrednio wpływa na nastrój i samopoczucie.

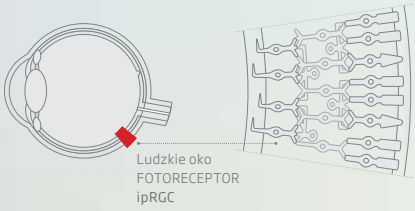

CIRCADIAN - BADANIA UHONOROWANE NOBLEM

W 2017 r. Nagrodę Nobla w dziedzinie fizjologii i medycyny otrzymali **Michael Rosbash, Jeffrey C. Hall, i Michael W. Young** - naukowcy, którzy wyjaśnili mechanizm molekularny kontroli rytmu dobowego, tzw. CIRCADIAN RHYTHM.

FILOZOFIA HUMAN CENTRIC LIGHTING ZAMKNIĘTA W OPRAWACH ES-SYSTEM

ES-SYSTEM wprowadził do oferty oprawy oświetleniowe wyposażone w technologię CIRCADIAN. Wzbogacono białe światło (4000 K) niebieską oraz czerwoną wiązką o ściśle określonych długościach fal. Zmieszanie temperatury barwowej z niebieskim strumieniem blokuje proces uwalniania melatoniny, aktywizuje organizm człowieka i przygotowuje do działania. Dzięki CIRCADIAN światło, które oświetla miejsce pracy pobudza efektywność, kreatywność i czujność niezależnie od dostępu światła słonecznego.

ENERGIA NA RANO › RADOŚĆ W POŁUDNIE › ODPRĘŻENIE NA WIECZÓR

4000 K + NIEBIESKI – wzbogacony białym światłem = około 5000 K

BIAŁY 4000 K

4000 K + CZERWONY – wzbogacony białym światłem = około 3000 K

Jednorazowe ureterorenoskopy

porównanie modeli dostępnych na rynku

Kamica nerkowa jest jedną z częstszych dolegliwości urologicznych, dotyka ok. 12% mężczyzn i 7% kobiet.

Z uwagi na potrzebę leczenia minimalnie inwazyjnego, szybkiego i skutecznego w ciągu ostatnich 10 lat, nastąpił rozwój ureteroskopii giętkiej. Procedura ta, w krajach rozwiniętych stanowi około 80% procedur kamiczych i przypuszcza się, że wkrótce będzie jedyną metodą leczenia kamicy nerkowej. Jednak zaawansowanie technologiczne, łatwa uszkadzalność urządzeń (ok. 30-40 procedur) potrzebnych do zabiegu RIRS (wewnątrznerkowe postepowanie drogą wstępującą) oraz stopniowe nabywanie umiejętności zabiegowych powodują, że koszty procedury są znaczne. Dlatego też od kilku lat wiele firm próbuje stworzyć urządzenia jednorazowe.

Poniżej porównano urządzenia firmy Pusen z jednorazowym giętkim URS LithoVue firmy Boston Scientific, a także ze stosowanym w naszym ośrodku urządzeniem wielorazowym URF-V firmy Olympus.

Pierwszym ocenianym endoskopem był endoskop giętki LithoVue firmy Boston Scientific. Urządzenie wyjmuje się bezpośrednio ze sterylnego opakowania. Zewnętrzna średnica urządzenia wynosząca 9.5 FR umożliwia zastosowanie wszystkich dostępnych na rynku koszulek dostępowych. Endoskop zaopatrzony jest w kamerę w technologii chip on the tip ze zintegrowanym źródłem światła. Wymaga podłączenia do specjalnego monitora z wbudowanym systemem przetwarzania obrazu. Endoskop wraz ze stacją roboczą można używać samodzielnie lub łączyć z innymi monitorami i nagrywarkami. Sposób trzymania endoskopu oraz manewrowanie końcówką jest intuicyjne i podobne do rozwiązań stosowanych w standardowych endoskopach giętkich. Zakres zgięcia końcówki Lithovue wynosi 270 stopni w obie strony i umożliwia inspekcję całego układu miedniczkowo-kielichowego.

Kolejnymi ocenianymi endoskopami były dwa urządzenia firmy Pusen. Endoskop półsztywny zaopatrzony w ruchomą giętką końcówkę (UE 3011) oraz endoskop giętki (UE 3022). Endoskopy zapakowane są sterylnie i gotowe do użycia. Producent zaleca zastosowanie koszulki dostępowej 12/14 Fr do obu urządzeń w celu zapewnienia odpowiedniego odpływu płynu irygacyjnego. Największymi różnicami między dwoma wersjami endoskopów jest zakres giętkości, inny sposób trzymania oraz obsługi kanału roboczego.

Zastosowany tor wizyjny jest bliźniaczy dla rozwiązania firmy Boston Scientific i zapewnia taki sam poziom obrazowania. Monitor, będący konsolą przetwarzającą obraz odpowiada również za sterowanie źródłem światła znajdującym się wraz z kamerą na końcu endoskopu. Zarówno endoskop giętki, jak i pół-giętki można podłączyć do tej samej konsoli, co pozwala na lepsze dopasowanie sprzętu do procedury. Monitor ma możliwość zasilania sieciowego oraz jest wyposażony we własną baterię zabezpieczającą nieprzerwaną pracę podczas zaników energii elektrycznej. Wbudowana pamięć pozwala na zapis obrazów i filmów z procedury, które łatwo można wyeksportować za pomocą gniazda USB. Wyprowadzenie sygnału video, złączem HDMI oraz analogowym, umożliwia podłączenie konsoli do większych monitorów.

Zakres zgięcia końcówki endoskopu półsztywnego wynosi 270 stopni w obie strony, a sekcja środkowa nie jest w pełni sztywna co pomaga podczas jego wprowadzania. Manewrowanie tym endoskopem różni się od wersji w pełni giętkiej i może być mniej intuicyjne na początku dla doświadczonych użytkowników korzystających z klasycznego trzymania rączki. Jednak w przypadku użytkowników rozpoczynających naukę endoskopii może się okazać dużą zaletą ze względu na ergonomiczne ułożenie uchwytu. Pomimo zastosowania sekcji półsztywnej urządzenie umożliwia skuteczną litotrypsję i kontrolę całego układu kielichowo-miedniczkowego w większości przypadków.

Sposób trzymania endoskopu giętkiego (UE 3022) jest taki sam, jak w przypadku ureterorenoskopu wielorazowego używanego w naszej placówce. Na rękojeści umieszczono dwa programowalne przyciski dla operatora do przechwytywania zdjęć i filmów. Zakres ruchomości końcówki giętkiej to 270 stopni, co zapewnia dostęp do nawet najbardziej skomplikowanych struktur anatomicznych układu kielichowo-miedniczkowego. Jakość obrazowania w przypadku urządzeń firmy Pusen jest bardzo dobra i umożliwia bezproblemowe prześledzenie anatomii układu i kruszenie złogów.

Zdecydowaną zaletą rozwiązań firmy Pusen jest cena, która zarówno w przypadku droższego – giętkiego endoskopu, jak i tańszego – półsztywnego nie przewyższa wyceny procedury. Wersja półsztywna posiada mniejszy zakres dostępowy ze względu na swoją budowę, jednak w większości przypadków jest wystarczająca. Niewątpliwie zaletami rozwiązań jednorazowych są: brak konieczności sterylizacji, brak kosztów napraw, dostępność, wysokiej rozdzielczości obraz cyfrowy, dobra manewrowalność oraz wyeliminowanie możliwości zakażenia krzyżowego. Wadą może być cena. Zastosowanie jednorazowego rozwiązania musi za każdym razem być skalkulowane indywidualnie, dla każdego użytkownika/oddziału.

dr Marek Zawadzki

Centrum Leczenia Kamicy EMC Szpital św. Anny w Piasecznie

Tabela z zebranymi parametrami technicznymi wszystkich endoskopów jest dostępna na stronie www.cxnews.pl

W dzień Bożego Narodzenia
Radość wszelkiego stworzenia,
A już naj¬więcej chy¬ba
Cie¬szy się in¬dyk i ry¬ba.
(J.I. Sztaudynger)

Gwiazdka

Zbigniew Mazgaj
zmazgaj@cxsa.pl

Wielce Szanowni Państwo!

Przytoczona fraszka to nie jedyna zagwozdka związana z tym świętem. Boże Narodzenie pojawiło się w liturgii późno, bo dopiero w IV wieku. Najwyraźniej pierwsi chrześcijanie nie przywiązywali do niego wielkiej wagi o czym zresztą świadczą skąpe wzmianki pozostawione w Ewangeliach. Niemniej Dionizjusz Mniejszy, uczony mnich i *Pater Ecclesiae* w jednym, na ich podstawie wykalkulował, iż Chrystus przyszedł na świat 25 grudnia 753 roku, *ab Urbe condita*. Rok następny uznano więc uroczyście za rok pierwszy nowej, chrześcijańskiej ery. Tyle, że Dionizjusz się pomylił.

Zresztą trudno mu się dziwić, gdyż ss. Ewangeliści są nader lakoniczni. Mateusz wspomina jedynie, że *Jezus narodził się w Betlejem w Judei za panowania króla Heroda*, natomiast Łukasz powiada: *W owym czasie wyszło rozporządzenie Cezara Augusta, żeby przeprowadzić spis ludności w całym państwie. Pierwszy ten spis odbył się wówczas, gdy wielkorządcą Syrii był Kwiryniusz*. I to wszystko! Tyle, że Herodowi zmarło się w roku 4 p.n.e., zaś Kwiryniusz został legatem Syrii dopiero dwa lata po zarządzeniu spisu przez Augusta. Ot i mamy zgryz! Skąd więc niezachwiana pewność co do 25 grudnia?

Tu już nie było mowy o pomyłce! Boże Narodzenie zbiega się z dniem zimowego przesilenia, który – odkąd nauczyliśmy się rachować czas – symbolizował zwycięstwo Światła nad Ciemnością i fetowano go we wszystkich kulturach. W tym czasie obchodzono w Rzymie Brumalia i Saturanalia, które z czasem zlały się w trwające tydzień i bardzo lubiane święto o rodzinnym charakterze, podczas którego obdarowywano się prezentami, ucztowano, bawiono się i zawieszano wszelką działalność. Oktawian August skrócił święta do trzech dni, by państwo mogło jakoś funkcjonować, ale i tak większość świętowała po staremu. W dodatku po podbojach na wschodzie do Rzymu dotarł w I w n.e. kult Mitry. Czczony jako *Sol Invictus* zyskał on olbrzymią popularność wśród rzymskich elit, a zwłaszcza w legionach i szybko rozprzestrzenił się w całym Cesarstwie. Wreszcie Aurelian ogłosił 25 grudnia jako *Dies Natali Solis Inviciti*, słowem ustanowił dzień bożego narodzenia…

Przy tym Mitra był nietuzinkowym gościem. Powiadają, że narodził się ze skały i jako pierwsi cześć mu oddali pasterze. Nauczał, uzdrawiał, a na pewnym weselu przemienił wodę w wino. Przede wszystkim jednak zabił demona wcielonego w postać byka, odnosząc wszak śmiertelne rany. Pochowany w grocie, po trzech dniach zmartwychwstał, budząc panikę wśród strażników. Zanim zaś wstąpił do nieba jego najwierniejszy uczeń i przyjaciel zaparł się go trzykrotnie. A to nie wszystko! Mitra łączy się z Zaratusztrianizmem, religią państwową potężnego imperium Sasanidów. Jej centralną postacią jest Pan Światła *Ahura Mazda*, toczący odwieczną walkę ze Złym Duchem *Angra Mainju*. Ahura Mazda pozostając jednością ma wszak siedem emanacji, stanowiąc Świętą Siódemkę. Najważniejszą z nich jest Spenta Mainju, czyli… Duch Święty. Ludzkie duszyczki po śmierci trafiają zaś podług zasług do piekła, czyśćca lub nieba strzeżonego przez Mitrę. Ten pozbawiony nimbu boskości jest najważniejszym z grona Spenta Jaza (świętych). Wszetecznik Angra Mainju nie ma emanacji, dysponuje jednak kohortami Dewów (demonów), do których zaliczane są wszelkie obce bóstwa. Brzmi znajomo? Oczywiście! Wszak współczesny Judaizm ukształtował się w mateczniku owych kultów podczas „niewoli babilońskiej".

Konstantyn Wielki obdarował wprawdzie chrześcijan swobodą wyznania, lecz zaledwie kilka lat później proklamował wszystkie niedziele *dies Solis* – świętem Słońca Niezwyciężonego. Prawda jest taka, że ten „utrwalacz chrześcijaństwa" był w istocie poganinem do szpiku kości! Jako cezar został z urzędu ubóstwiony i najwyraźniej uważał się za ziemskie wcielenie Apollina. A, że łaska pańska na pstrym koniu jeździ, gdy chrześcijaństwo zostało religią państwową, zaczęło bezwzględnie rugować wszelkie inne kulty. To co się dało to przejęło, zresztą nie tylko święta i obrzędy. Tak dumny *Sol Invictus*, którego atrybutem była tarcza słoneczna, skończył jako aureola nad głowami świętych, zaś *Genius*, osobiste bóstwo opiekuńcze każdego Rzymianina, jako Anioł Stróż. Reszta trafiła do kategorii Dewów…

Tak, tak Moiściewy! Oto mój ogląd historii 25 grudnia. Jednakowoż niezależnie czy i co tego dnia świętujecie, niechaj Wam gwiazdka pomyślności niezmiennie jaśnieje.

Z.M.

Przypisy dostępne są na stronie www.cxnews.pl

Kraj kwitnącej wiśni

…a gdyby tak zwiedzić cały świat…

Gdybym miał jednym słowem opisać, co warto zobaczyć w Japonii – powiedziałbym wszystko. Zachwyca, szokuje, inspiruje, szkoda więc czasu na to, by wymieniać atrakcje turystyczne. Przybliżę to co nietypowe i co mnie zaskoczyło.

Fot. 1. Zamek Matsumoto, zwany Zamkiem Kruków

Wstyd Szwajcara

Stolica Japonii – Tokio, które zamieszkuje ponad 13 milionów ludzi jest jednym z największych miast na świecie. Obszar metropolitalny, zwany Wielkim Tokio ma populację równą ilości mieszkańców Polski. Mówimy tutaj o najbardziej zurbanizowanym regionie Ziemi. Dlatego też, kiedy po raz pierwszy wszedłem na stację kolei miejskiej ogarnął mnie lekki niepokój. Jak wsiąść do właściwego pociągu w kraju, w którym używa się trzech różnych alfabetów z czego, każdy ma co najmniej 200 znaków niczym nie przypominających znanych nam liter. Transport publiczny jest tam tak perfekcyjnie zorganizowany, że nawet dziecko nie byłoby w stanie pomylić swojej kolejki. Już po pierwszej podróży japońską komunikacją doszedłem do wniosku, że przysłowiowy szwajcarski zegarek można byłoby spokojnie zastąpić powiedzeniem „chodzi jak japońska kolej". Kolej, którą dziennie w samej stolicy przemieszcza się 8 milionów Japończyków.

Sushi PR

Pierwszym skojarzeniem japońskiej kuchni jest sushi, na które skusiłem się tylko raz. Natomiast przez dziesięć kolejnych dni codziennie jadłem różne potrawy. Żadnej z nich nigdy wcześniej nie próbowałem i wciąż większości ich nazw nie potrafię wypowiedzieć. Ze względu na bariery językowe dania głównie wybierałem na podstawie oceny wizualnej, zdarzało się nawet, że po spożyciu posiłku nie do końca potrafiłem odgadnąć co zjadłem.

Ukłon samuraja

Jak zapewne Państwo wiedzą w Japonii wizytówki podaje się dwoma rękami, obraźliwe jest publiczne siąkanie nosa, a Japończycy na powitanie kłaniają się zamiast uścisnąć dłoń. Na miejscu przekonałem się, że jest tam znacznie więcej ciekawych i zaskakujących zwyczajów. Prosty przykład to remont chodnika. Obok robotników pracujących w zawrotnym tempie, stał zastęp pomocników, którzy w nieustającym ukłonie przepraszali przechodniów za utrudnienia, informowali o postępie prac i prosili o wybaczenie, za niedogodność jaką było przejście na drugą stronę ulicy. Tego typu sytuacje spotykałem częściej i zawsze towarzyszyły im ukłony i grzeczne przeprosiny.

Między tradycją a awangardą

Na tokijskiej ulicy dominują garnitury, ilość mężczyzn będących pod krawatem jest zadziwiająca. Jednak wystarczy przejechać jedną dzielnicę dalej do Harajuku, by przeciętny Japończyk zmienił się z pracownika korporacji w postać z mangi. Mnogość kolorów, krojów i akcesoriów jest nieskończona. Prawdziwą wisienką na torcie są tradycyjnie ubrane kobiety w kolorowe, aksamitne kimona z krwawo-czerwonymi ustami. Natomiast turyści na ulicy, w porównaniu do tubylców, są zupełnie odmienni.

Fot. 2. Jedno z wielu dań kuchni japońskiej

Za papierową kurtyną

Japonia to zderzenie dwóch światów – nowoczesności z tradycją. To od turysty zależy, czy zatrzyma się w hotelu europejskim, czy w stylizowanym obiekcie np. na Czarodziejki z księżyca, Muminki, bądź inspirowanym inną popularną kreskówką. Są też hotele futurystyczne, hotele kapsułowe oraz miejsca tradycyjne. Te ostatnie, to według mnie najciekawszy wybór. W takim typowym japońskim obiekcie śpi się na podłodze, a konkretniej na futon czyli japońskim materacu. Do pokoju wchodzi się przez Schoji, czyli przesuwane drzwi zrobione z cienkich listewek. Zamiast brać prysznic w hotelowym pokoju, należy ubrać kimono i japonki, a następnie udać się do Sento – wspólnej łaźni, gdzie po wymyciu całego ciała można odprężyć się w gorącym źródle.

Japonię warto odwiedzić dla doświadczenia jej odmienności kulturowej. Bez względu na to jakie atrakcje turystyczne zobaczymy i do których miejsc się udamy, będzie to niesamowite przeżycie. Ten kraj polecam przede wszystkim osobom otwartym na nowości, podróżnikom poszukującym eksperymentów nie tylko kulinarnych. Szczególnie warto wybrać się tam w okresie Sakury, czyli kwitnienia wiśni, wówczas cały kraj tonie w bladoróżowych kwiatach.

Piotr Barański
pbaranski@cxsa.pl

więcej zdjęć na stronie www.cxnews.pl

Pewna urocza dama

Krzysztof Piasecki

Pewna urocza dama
Zapragnęła Adama
A potem Kuby i Michała
Takie widać zapotrzebowanie miała
Pewien facet z Radomia
Odebrał klejnoty swej żonie
I podarował je innej pani
Takie widać miała zapotrzebowanie

Pewien artysta malarz
Nowy styl wynalazł
Piecze pizzę na Manhattanie
Bo na pizze jest zapotrzebowanie
Widać z powyższych przykładów
Na zapotrzebowanie nie ma rady
A odczytując myśl tę wspak
Nie ma rady również na jego brak

A może państwo politycy
Co po sobie chcą ślad zostawić
Nie wiedzą tłukąc się w piaskownicy
Nie ma już zapotrzebowania na nienawiść
Jesteśmy już innym narodem
Nie małym, zaszczutym i tanim
I możemy was wszystkich wysłać z powrotem
Jeśli będzie na was zapotrzebowanie…

P.S. Ten tekst napisałem 21.02.2008 roku. Pozwalam sobie go Państwu teraz przytoczyć gdyż, właśnie skończyło się zapotrzebowanie na moje felietoniki. Dziękuję, że Państwo je czytali, a CX News'owi za to, że je drukował.

„Moja Akademia"

prof. Adam Wsiołkowski

Minęło właśnie 50 lat mojego związku (Złote Gody!) z krakowską Akademią Sztuk Pięknych, w której spędziłem całe swe dorosłe życie, przebywając drogę od studenta do rektora; z kolei okres ten to dla uczelni – 200-letniej Jubilatki – ćwiartka jej historii. To dobra okazja, albo też pretekst, by sięgnąć do wspomnień dla ich ocalenia. Dlatego zdecydowałem, aby przynajmniej część z nich opisać w tej książce.

„Moja Akademia"
Adam Wsiołkowski
Wydawnictwo Akademii Sztuk Pięknych w Krakowie, 2017
Książka liczy 336 stron i zawiera ponad 700 kolorowych reprodukcji.

Jest to zatem m o j a historia i na dodatek opowiedziana przeze mnie samego. Mam jednak nadzieję, że umożliwi ona czytelnikowi podróż w czasie pozwalającą poznać mu ludzi, wydarzenia i atmosferę uczelni w ostatnim półwieczu.

Polska polityka pomnikowa

ks. bp Tadeusz Pieronek

Co pewien czas politycy wywołują wojnę i wytaczają armaty w obronie narodowej dumy naruszonej budowaniem albo burzeniem pomników, które ktoś kiedyś postawił, albo chce je zastąpić innymi. Rozumiem racje, każdej ze stron sporu w tej dziedzinie, ale nie podzielam racji moralnych, którymi się ta polityka kieruje.

Stawiamy pomniki ludziom znanym, bohaterom, wieszczom, osobom, które dokonały wielkich czynów, ale też tym, którzy nawet nieświadomie poświęcili swoje życie dla ideałów wolności, niepodległości, ładu moralnego i pokoju.

Uważam, że burzenie pomników żołnierzy Armii Radzieckiej tylko dlatego, że Związek Radziecki był okupantem Polski przez dziesięciolecia było niedopuszczalne, gdyż nikt nie pomyślał, że ich żołnierze oddali życie za naszą wolność i niepodległość. Czy nie mieli prawa do pomników? Mieli, z całą pewnością. Przecież żaden z nich nie miał pojęcia, że ta wolność i niepodległość okaże się niewolą. Ale czy to odbiera im cześć i sławę za to, że walczyli i oddali swoje życie za nas?

Pomniki są świadectwem historii, nie takiej, która jest dostosowana do jakiegoś schematu, do jakiejś ideologii, ale jest tylko świadkiem prawdy dobrej lub złej, ale prawdy.

Jestem zwolennikiem zapisywania prawdy dobrej czy złej w pomnikach stawianych sprawcom dobra i zła, gdyż wszelka manipulacja skierowana do stawiania pomników tylko dzisiejszym idolom, zapomina o tych, którzy wcześniej zdobyli znaczniejsze zasługi.

Czcijmy polskich bohaterów, ale nie przeszkadzajmy innym, by czcili swoich.

„Obraz w pigułce” wraca do Krakowa

dr hab. Marcin Kowalik

mkowalik@asp.krakow.pl

www.facebook.com/obrazwpigulce

www.kowalik.art.pl/obrazwpigulce

„Obraz w pigułce" jest to projekt artystyczno-charytatywny, którego celem jest tworzenie obrazów dla szpitali dziecięcych. Nie jest to jednak klasyczna „produkcja” obrazów, natomiast proces ich powstawania jest bardzo interesujący.

Choć inicjatywa zrodziła się w krakowskim Szpitalu św. Ludwika to zawędrowała już m.in. do Gdańska czy Warszawy. Przede wszystkim najważniejsza jest inspiracja. Aby powstał obraz potrzebna jest wena, wizja, projekt. Ten etap powstawania naszych obrazów oddaliśmy małym pacjentom, ponieważ ich dziecięca fantazja pełna jest nietypowych rozwiązań. Zaczynamy od warsztatów w szpitalu, na których dzieci tworzą prace na zadany temat (np. ogród, podwodny świat, kosmos). Pomimo tego, że efektem docelowym ma być obraz malowany farbami na płótnie, dzieci na warsztatach tworzą przestrzenne obiekty/moduły z plasteliny! Obiekty powstają na specjalnie przygotowanych, kwadratowych tekturkach o wymiarach 20x20 cm, dlaczego? O tym później.

Istotną funkcję w projekcie pełnią wolontariusze, którzy na tym etapie opiekując się dziećmi, pomagają im zrealizować plastelinowe wizje. Pomagać może każdy. Oprócz studentów uczelni artystycznych oraz pracowników sponsora danej edycji, możemy liczyć na stałych wolontariuszy, którzy zawsze wspierają nasz projekt swoja obecnością.

Kolejnym krokiem jest malowanie obrazu. W pracowni malarskiej na Akademii Sztuk Pięknych, wolontariusze pod okiem inicjatora akcji, malarza dr. hab. Marcina Kowalika, spotykają się, aby przenieść dziecięce, plastelinowe rzeźby na płótno. Szczególnie ważną rolę, mając na uwadze wkład twórczy, pełnią pracownicy firmy sponsorującej projekt. Wielokrotnie są to amatorzy, którzy nigdy nie mieli pędzla w ręku lub osoby, które w głębi duszy zawsze były artystami, lecz dotychczas nie miały okazji uzewnętrznić swojej pasji. Wnoszą one do obrazu świeże spojrzenie i ciekawe rozwiązania plastyczne. Każdy z nich „wmalowuje” jeden z modułów przygotowanych przez dzieci na specjalnie rozrysowaną na płótnie siatkę perspektywiczną. Kwadratowa tekturka z przestrzenną pracą zmienia się w perspektywie w płaski, acz iluzyjny fragment obrazu. Wolontariusze malują do czasu, aż całe płótno zostanie zapełnione. Wszystkie prace małych pacjentów zostają rozmieszczone na obrazie. Oprócz tajników perspektywy, malarze dowiadują się jak poprowadzić światło w obrazie oraz w jaki sposób posługiwać się kolorem. Na koniec malowania wkracza profesjonalista, dr hab. Marcin Kowalik, scalając cały obraz. Podczas swojej pracy stara się nie zgubić szczegółów stworzonych przez dzieci, jak i inwencji twórczej wolontariuszy-malarzy, amatorów.

Fot. 1. Warsztaty WYPRAWA NA BIEGUN, z polarnikiem Markiem Kamińskim, na oddziale nefrologi UCK Gdańsk

Fot. 2. Malowanie obrazu OGRÓD w pracowni ASP Kraków

Gotowe dzieło wraca do szpitala, gdzie na uroczystym wernisażu zostaje odsłonięte i przekazane szpitalowi i dzieciom. Dziełom zawsze towarzyszy plansza przedstawiająca dokumentację procesu powstawania danego obrazu. Dzięki naszej działalności dzieci mogą oderwać się od smutnej rzeczywistości choroby i zająć się tworzeniem rzeczy ważnej. Nie musimy na siłę pocieszać dzieci i mówić im, że wszystko będzie dobrze. Misja zaprojektowania prawdziwego obrazu, który zobaczą tysiące osób jest silniejsza niż ból oraz smutek związany z chorobą. Wolontariusze odkrywają w jak prosty, przyjemny i ciekawy sposób mogą integrować się społecznie, czy też jak w niebanalny sposób otwierać się na innych.

Na wiosnę rozpoczynamy nowy sezon, zaczynając od Szpitala Dziecięcego w Krakowskim Prokocimiu. Czekamy na zgłoszenia sponsorów gotowych poświęcić środki, jak i odrobinę czasu na stworzenie wielkoformatowego dzieła, które zawiśnie w holu jednego z oddziałów.

Krzyżówka

Z głębokim żalem zawiadamiamy, że odeszła od nas **ś. p. Joanna Kalkowska** - wieloletnia autorka naszych krzyżówek.
"Nie umiera ten kto trwa w pamięci żywych", dlatego przez najbliższy rok będą mogli Państwo nadal głowić się nad niebanalnymi krzyżówkami Pani Joanny.



POZIOMO:
1. przymusowe odosobnienie celem uniknięcia zarazy; 6. dość pospolita farba emulsyjna; 7. więzienne firanki; 8. podrzędna knajpa; 10. mechaniczna łopata; 13. tfu, tfu na psa…; 15. balowa komnata; 16. cmentarzysko roślinek; 17. czas bezwagarowy; 19. z Samotraki: obecnie rezyduje w Luwrze; 21. z piasku go nie ukręcisz; 23. nie przesadzajmy, sam nie poleci; 25. poeta o pseudonimie El…y; 26. nie została żoną Kirkora; 27. też sędzia; 28. koło niej łakomczuch obojętnie nie przejdzie.

PIONOWO:
1. urządzenie do klękania; 2. cenna staroć; 3. ona ratuje zepsute urządzenie; 4. Malawi, była kolonia brytyjska; 5. gorący kontynent; 7. grudkowata ozdoba placka; 9. mała do wypełnienia w krzyżówce; 11. watry; 12. element zagiętej rury; 14. ozdoba kaktusa; 15. ukochana i dobra żona; 18. potomek maciory; 20. do związania z nim; 22. rozumem nie grzeszy; 23. skłonność do wystąpienia określonych chorób; 24. machina używana do rozbujania bram i murów.

Hasło:

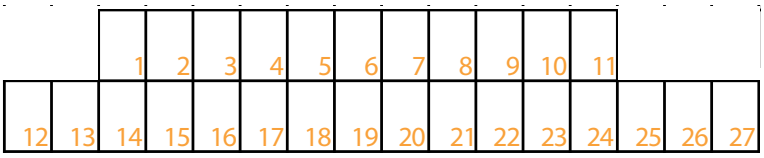

Litery z oznaczonych na pomarańczowo pól stanowią hasło krzyżówki. Rozwiązania należy przesyłać mailowo na adres: redakcja@cxnews.pl. Dwa albumy „Moja Akademia" z dedykacją autora, prof. Adama Wsiołkowskiego zostaną rozlosowane spośród uczestników, którzy prześlą poprawne rozwiązanie do dnia 14.02.2018 roku. Regulamin krzyżówki dostępny jest na stronie: www.cxsa.pl/cxnews. Zapraszamy do zabawy!

Z przyjemnością informujemy, iż zwycięzcami z numeru CX News 2/60/2017 są: Katarzyna Marcińczyk, Beata Kalisz. Laureatorm serdecznie gratulujemy!

Kursy medyczne

harmonogram*

Consultronix, Balice ul. Przemysłowa 17		
10.03.2018	OCT i Angio OCT w diagnostyce okulistycznej	dr n. med. Joanna Gołębiewska
07.04.2018	Dermoskopia i Wideodermoskopia	dr hab. n. med. Grażyna Kamińska-Winciorek
07.04.2018	Zespół Suchego Oka - praktyczne aspekty zatyczek	dr Mariusz Rowiński
14.04.2018	Lasery w Okulistyce	dr hab. n. med. Anna Święch-Zubilewicz
14.06.2018	Lasery w Okulistyce	dr hab. n. med. Anna Święch-Zubilewicz
16.06.2018	OCT i Angio OCT w diagnostyce okulistycznej	dr n. med. Joanna Gołębiewska
07.07.2018	Dermoskopia dla zaawansowanych	dr hab. n. med. Grażyna Kamińska-Winciorek
Szpital św. Wojciecha w Poznaniu		
09-10.03.2018	Akademia USG w Okulistyce	dr n. med. Iwona Rospond-Kubiak, dr Wojciech Adamski, dr Andrzej Dmitriew
Kursy indywidualne		
Indywidualny Wetlab Fako/Witrektomia		Termin kursu ustalany jest indywidualnie. Więcej informacji na **www.consultronix.pl** w zakładce szkolenia
Diagnostyka USG układu Żylnego Kończyn Dolnych		
Laseroterapia endowaskularna (EVLT) w leczeniu niewydolności żylnej		

Za udział w szkoleniu przyznawane są punkty edukacyjne

**Consultronix SA zastrzega sobie prawo do odwołania lub zmiany terminu kursu w przypadku braku zgłoszeń minimalnej liczby uczestników*

Kongresy 2018		
9-10 lutego	Lublin	II Konferencja Ophthalmology Journal - Nowości w okulistyce - Update in Ophthalmology
1-3 marca	Wisła	X Międzynarodowe Sympozjum Postępy w Diagnostyce i Terapii Schorzeń Rogówki
9-11 marca	Warszawa	XIX Międzynarodowy Kongres Medycyny Estetycznej i Anty-Aging
15-17 marca	Warszawa	1st World Congress of Trichoscopy, all about hair&nails symposium
13-14 kwietnia	Bydgoszcz	XXVI Sympozjum Sekcji Endourologii i ESWL PTU

Zapraszamy na

Szkolenia indywidualne

- zarówno dla początkujących, jak i praktykujących lekarzy
- prowadzone na wysokiej jakości sprzęcie
- w atrakcyjnych cenach
- po zakończonym kursie, każdy uczestnik otrzymuje certyfikat

szczegółowe informacje na www.consultronix.pl/szkolenia

Magdalena Grzesiak
mgrzesiak@cxsa.pl

TEATR POLONIA

ANDRZEJ GRABOWSKI

SERGIUSZ JESIENIN

SPOWIEDŹ CHULIGANA

SCENARIUSZ I REŻYSERIA
KRZYSZTOF JASIŃSKI

MUZYKA
JANUSZ GRZYWACZ

REZERWACJA I SPRZEDAŻ BILETÓW:
BIURO ORGANIZACJI WIDOWNI 30-109 KRAKÓW,
AL. KRASIŃSKIEGO 16-18, TEL. (0 12) 422 27 44,
ORGANIZACJA.WIDOWNI@SCENASTU.PL,
WWW.SCENASTU.PL

MAŁOPOLSKA
Kraków